Diagnostyka USG a potwierdzenie rozpoznania w artroskopii

Tomasz Poboży

Szpital Medicover
Klinika Lek-Med

Czy w dobie powszechnej dostępności MR jest miejsce dla USG w ocenie patologii stawu ramiennego ?

Najczęstsze patologie:

- uszkodzenia rotatorów,
- konflikt podbarkowy,
- uszkodzenia obrąbka stawoweo,
- tendinopatia, czy niestabilność LHBT

Prawidłowy obraz struktur stawu ramiennego w USG.

ścięgno mięśnia podłopatkowego

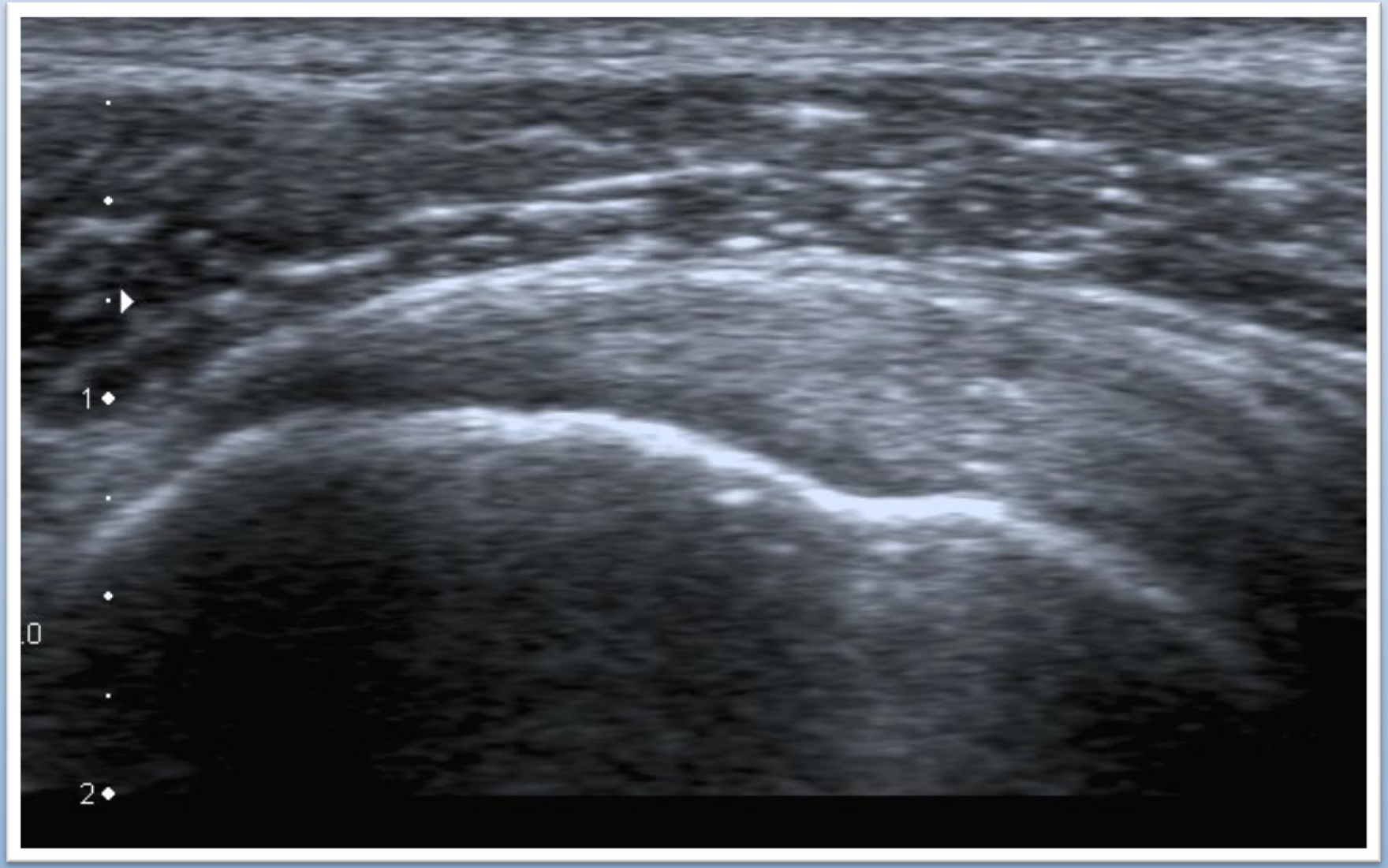

ścięgno mięśnia nadgrzebieniowego: w przekroju podłużnym

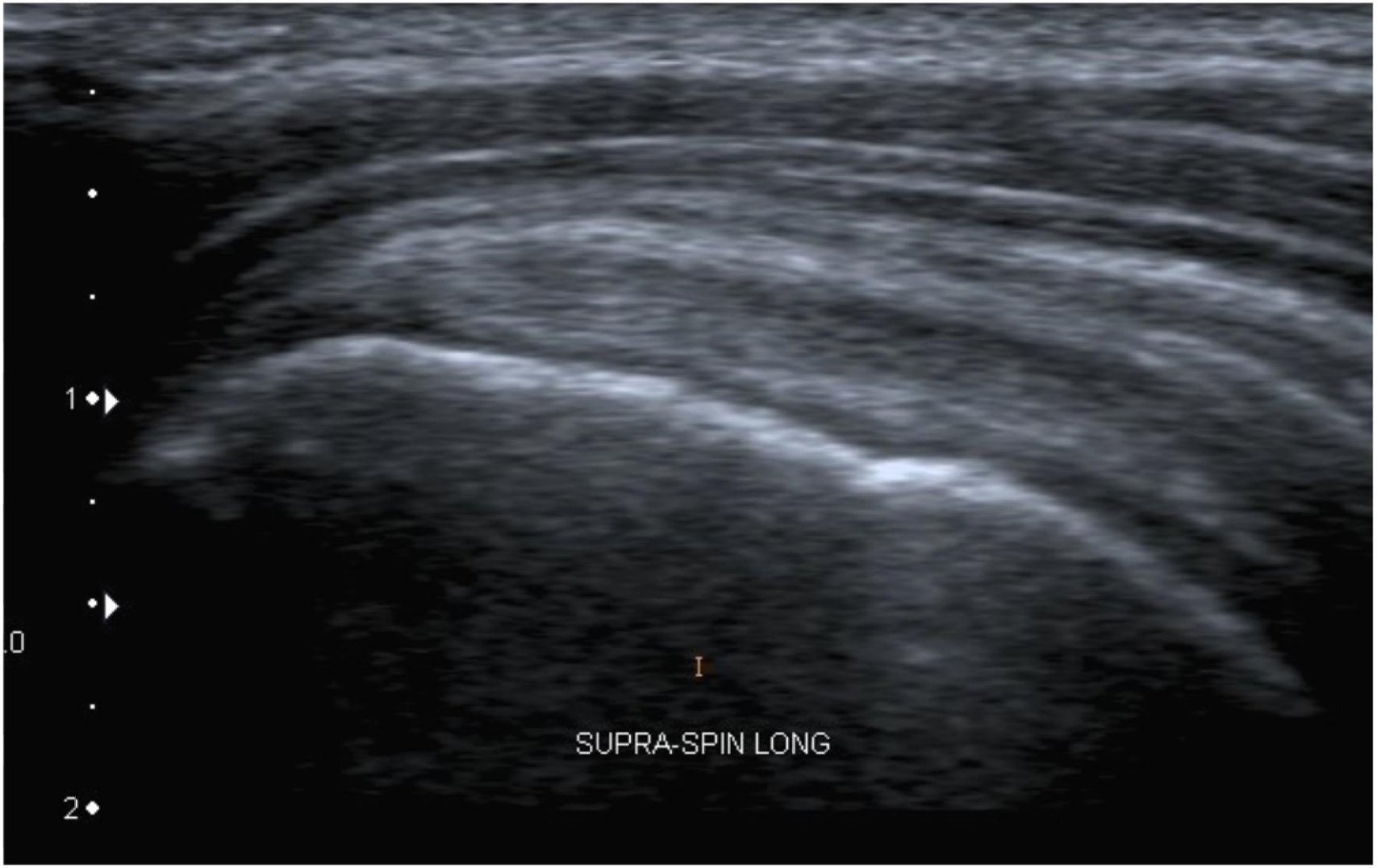

ścięgno mięśnia nadgrzebieniowego: w przekroju poprzecznym

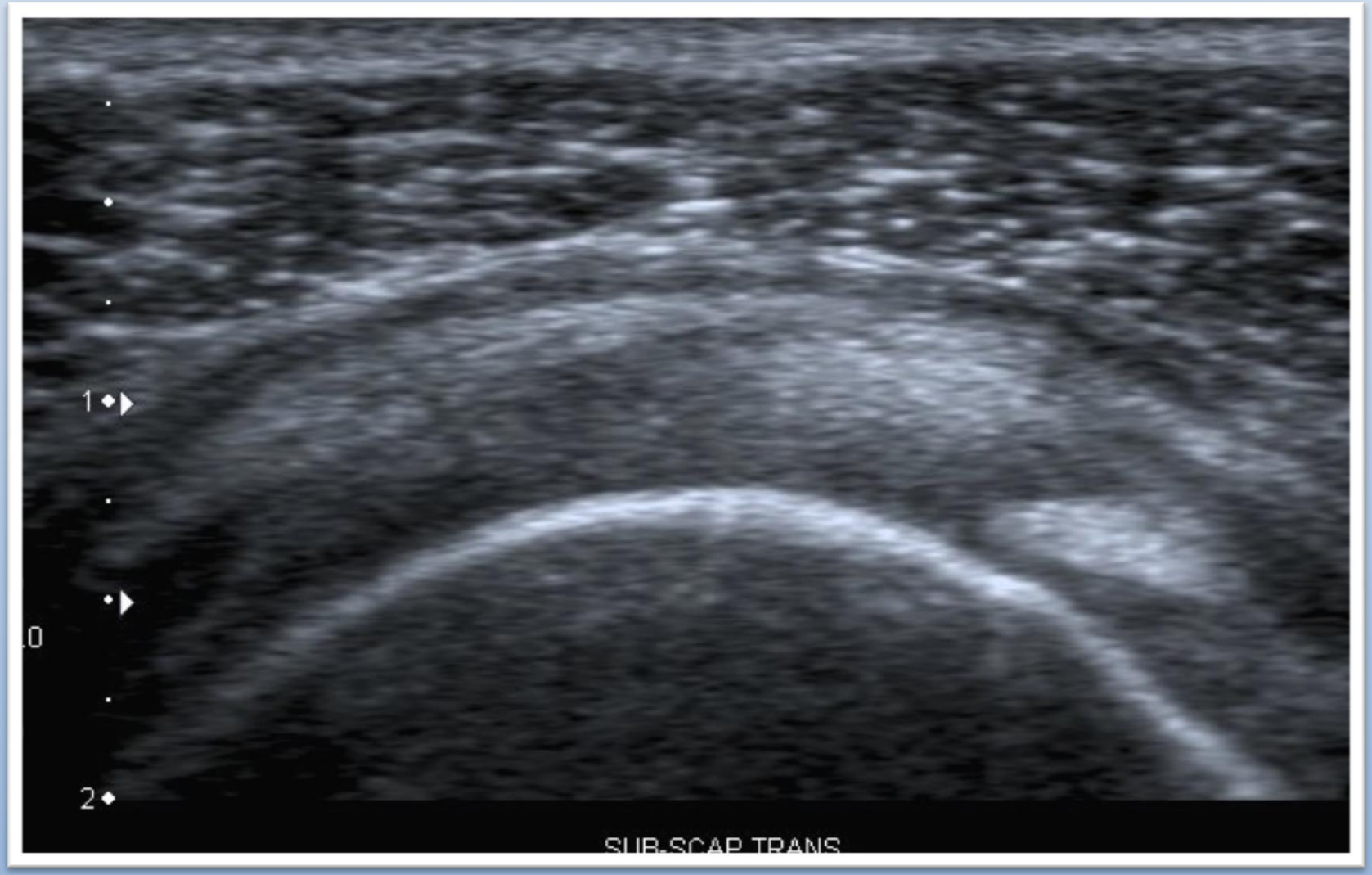

ścięgno mięśnia podgrzebieniowego

ścięgno mięśnia obłego mniejszego

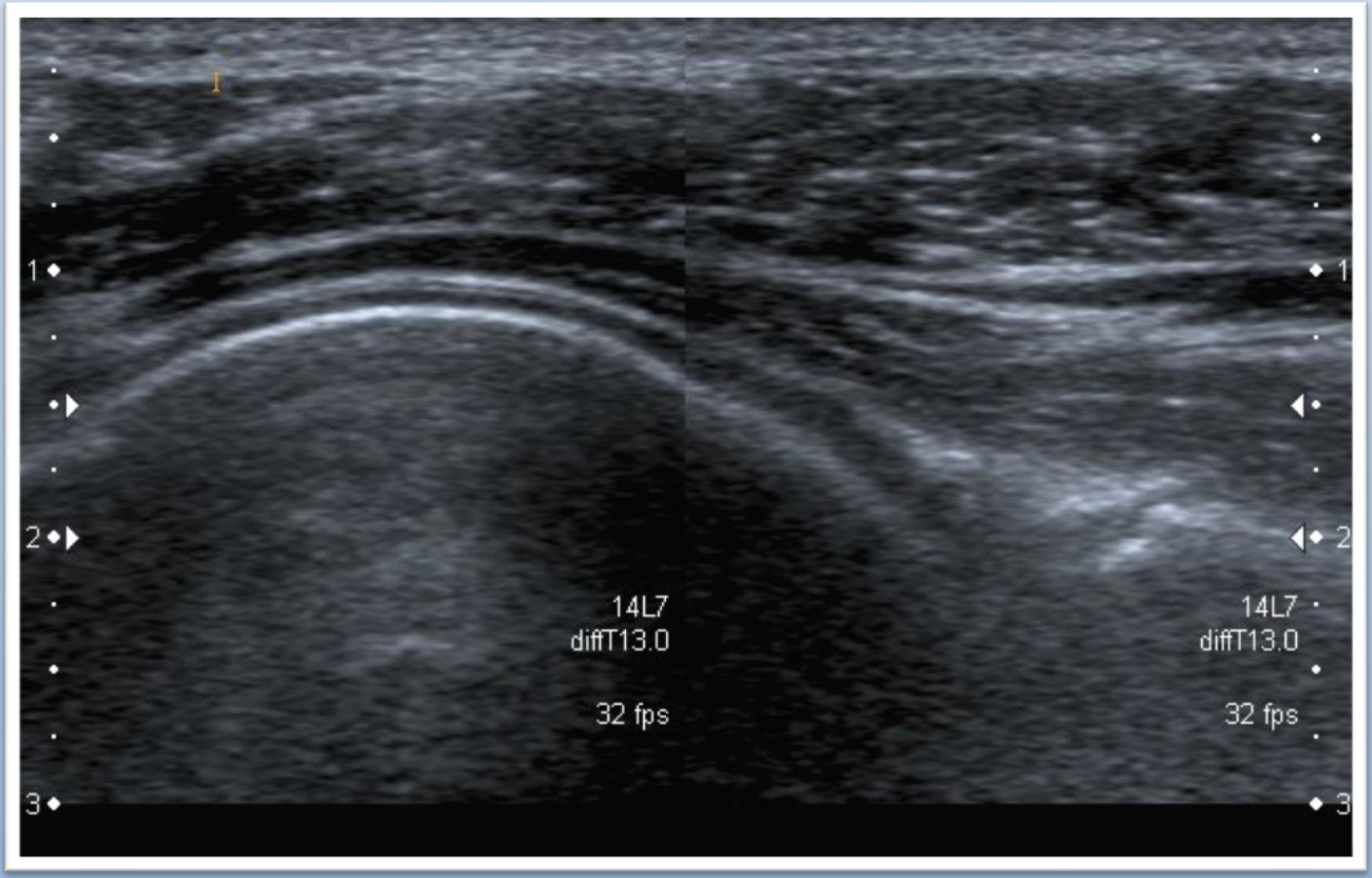

ścięgno głowy długiej mięśnia dwugłowego:
- w przekroju poprzecznym

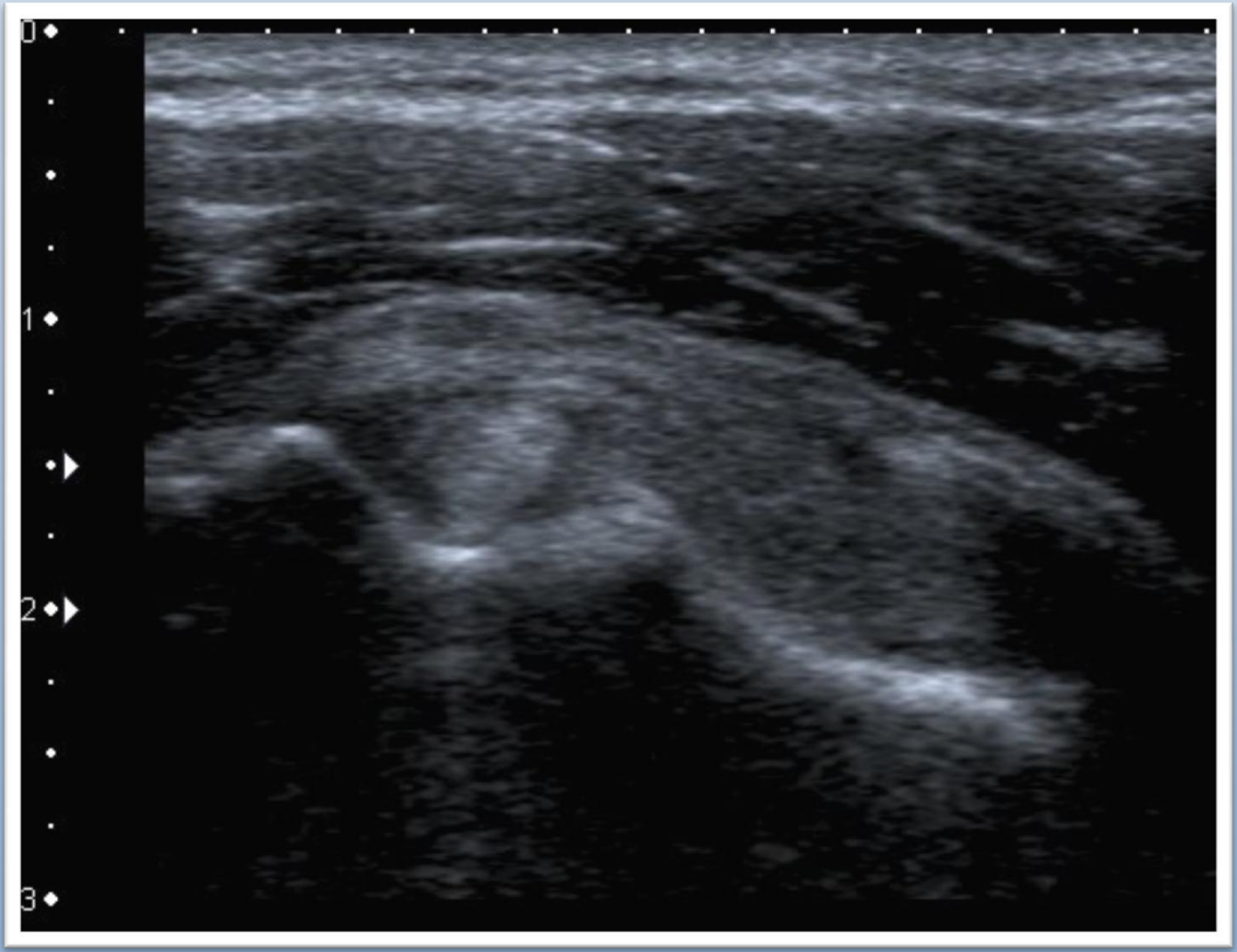

ścięgno głowy długiej mięśnia dwugłowego:
- w przekroju podłużnym

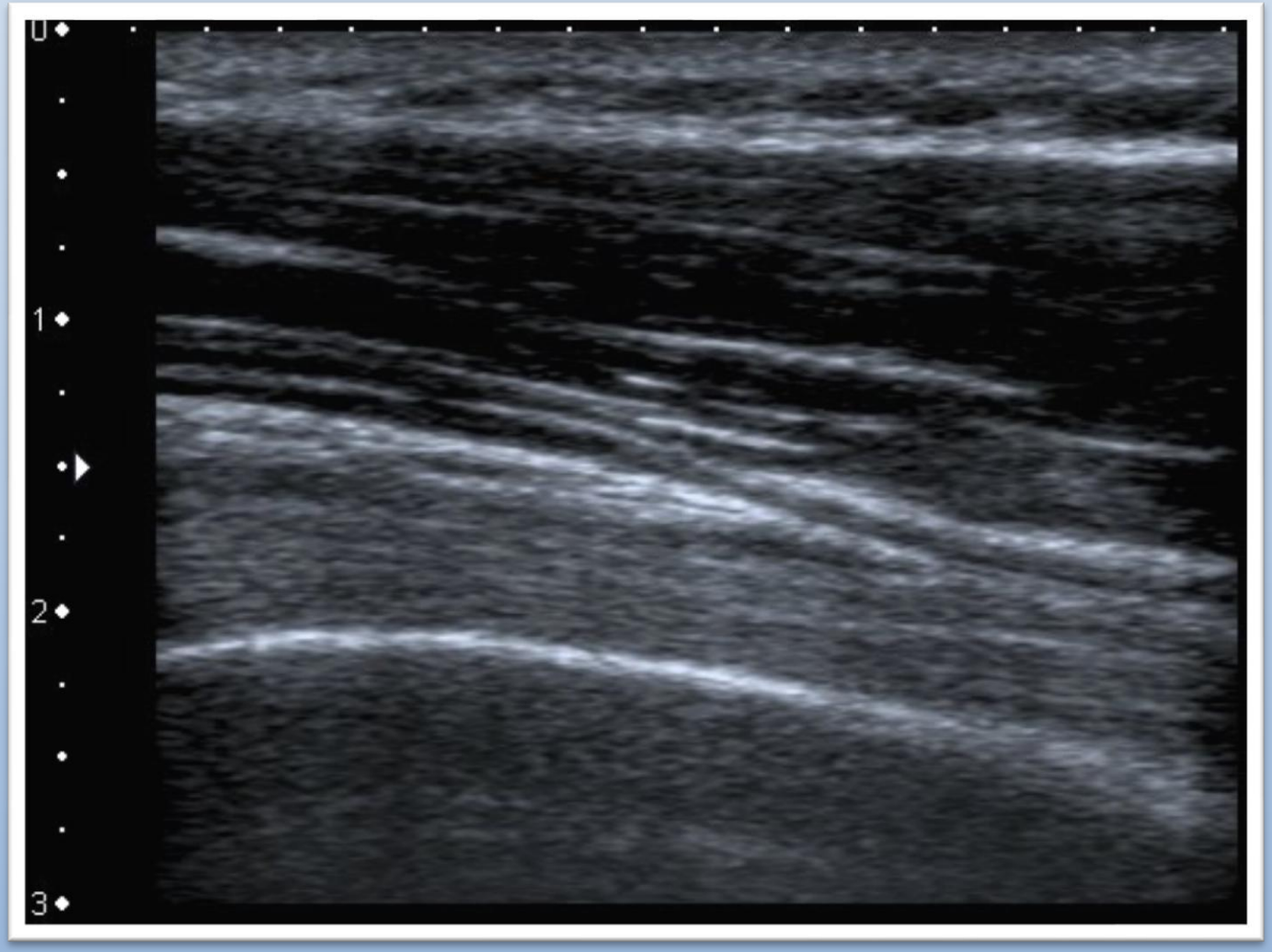

obrąbek stawowy w części tylnej

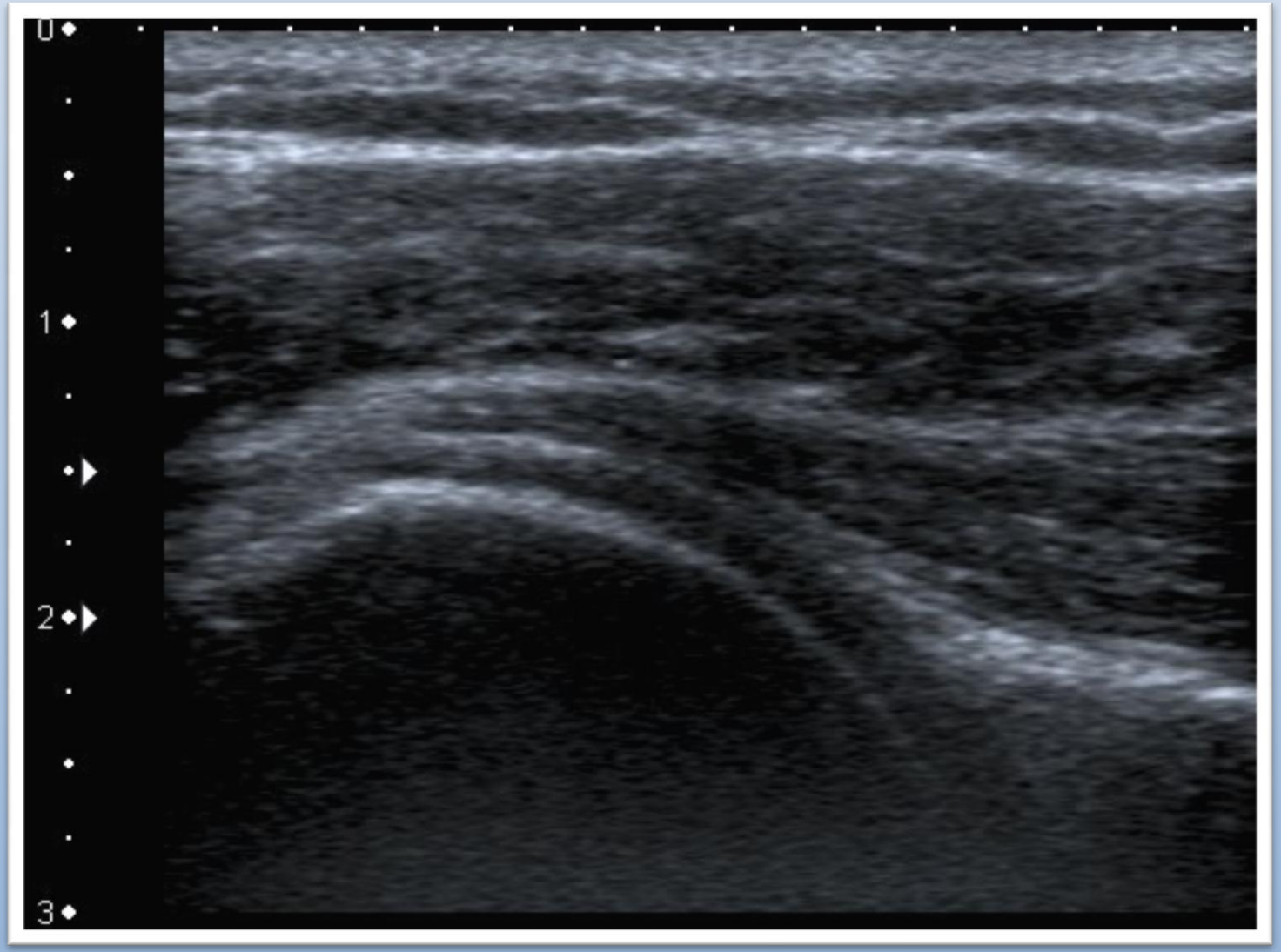

obrąbek stawowy w części górnej

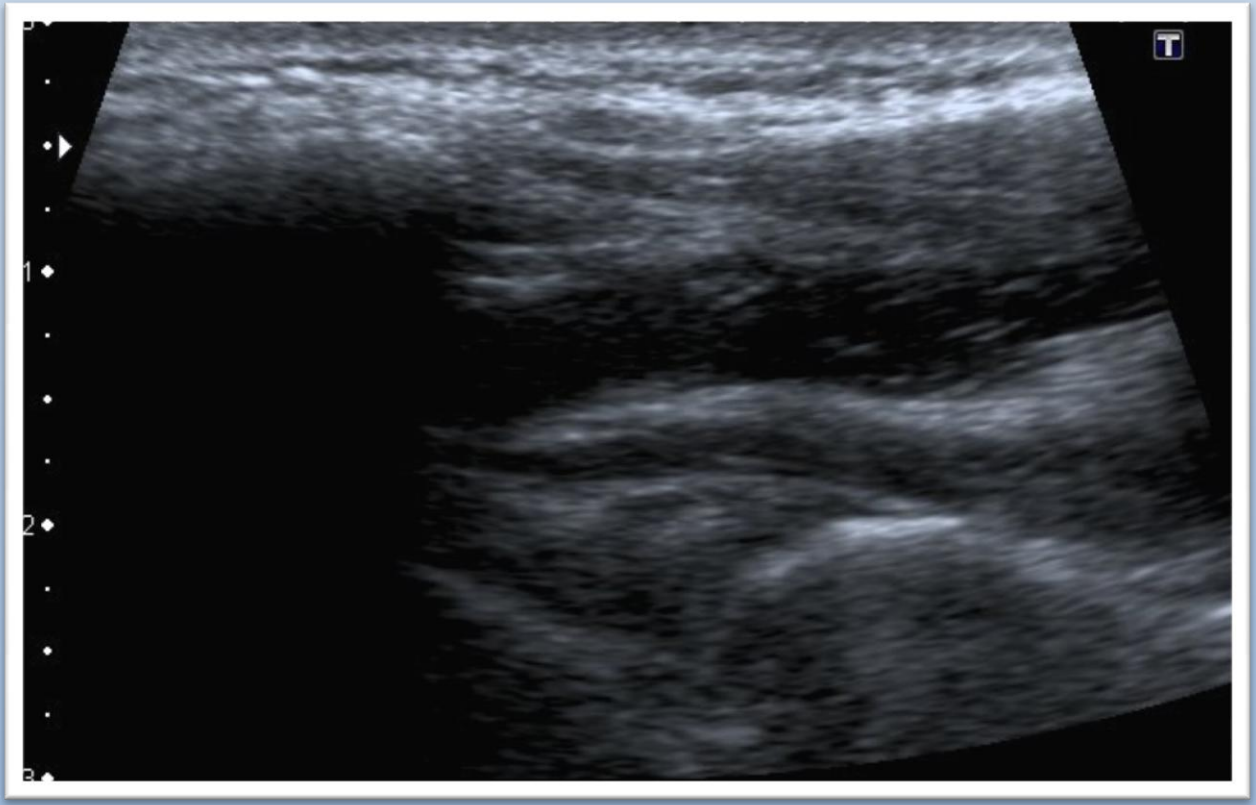

obrąbek stawowy w części przedniej

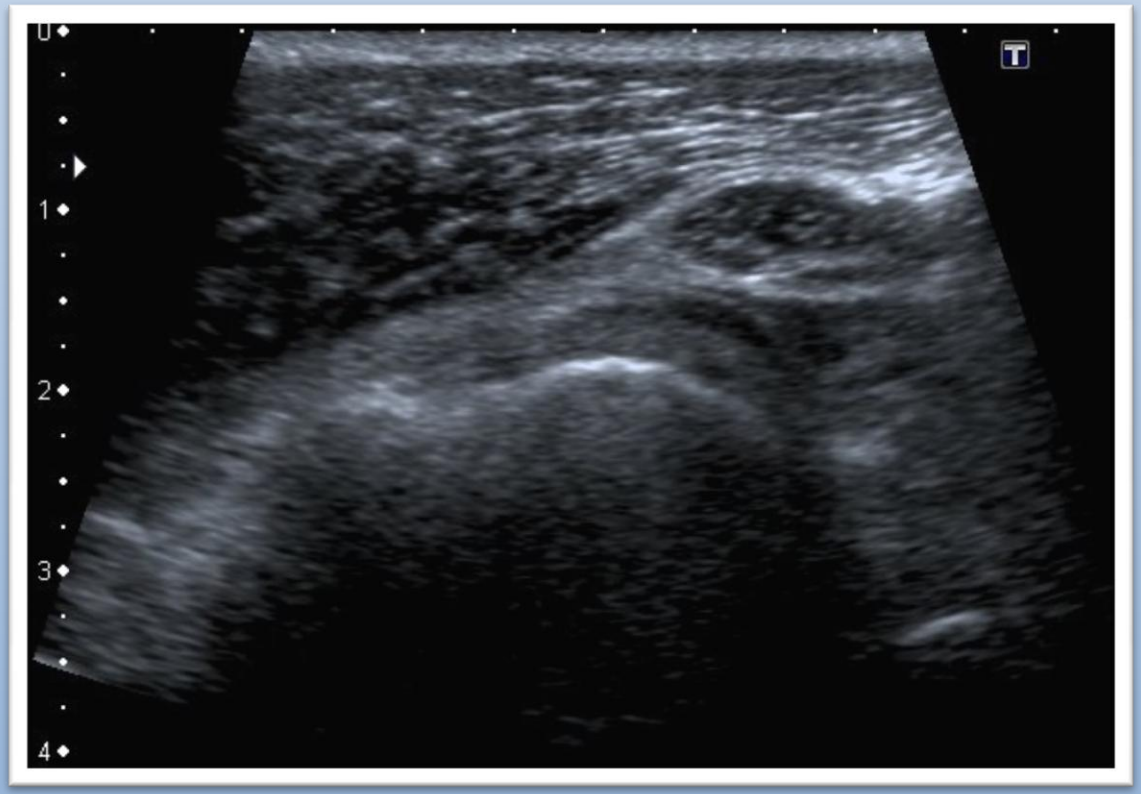

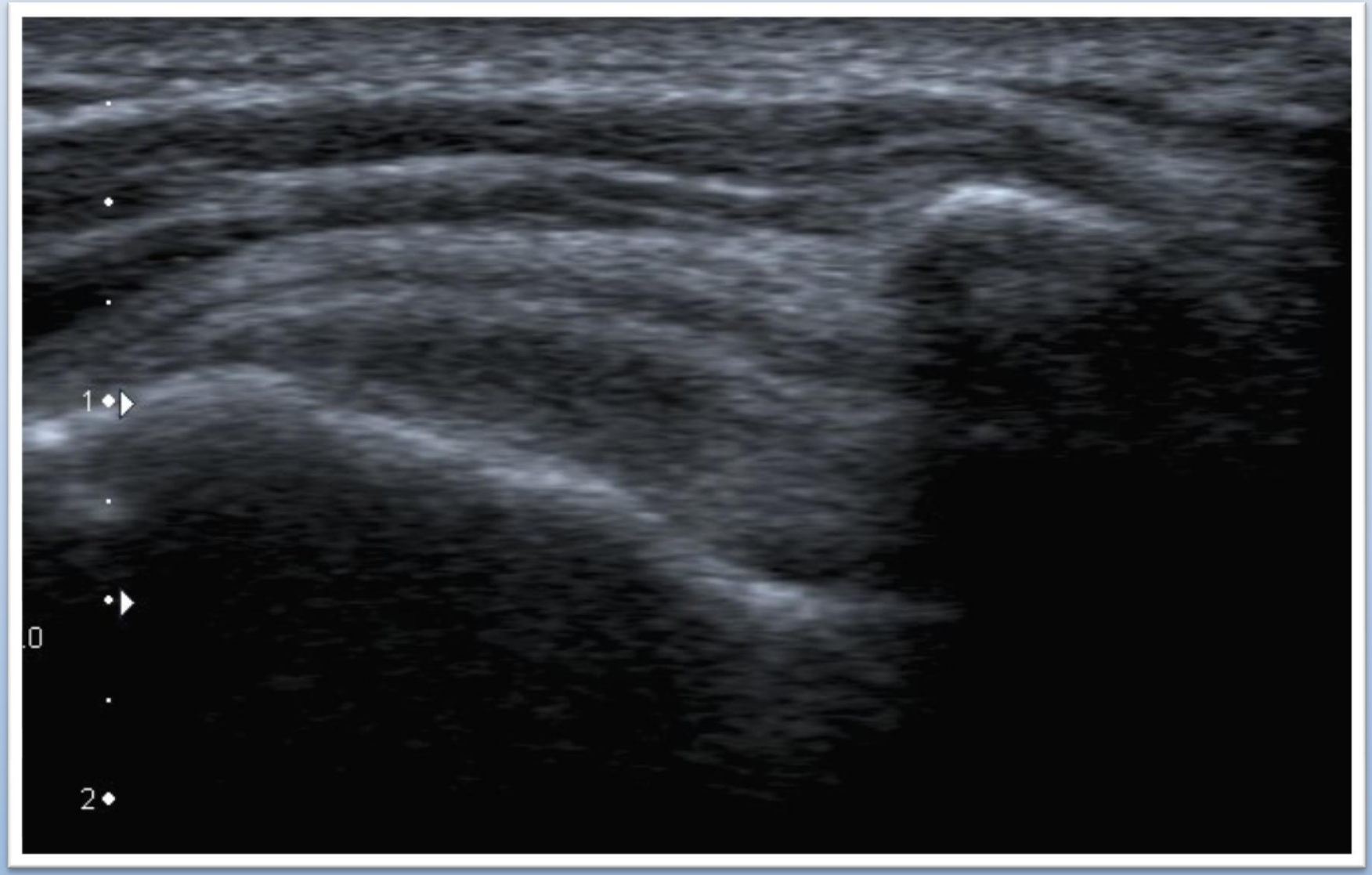
1
.0
2

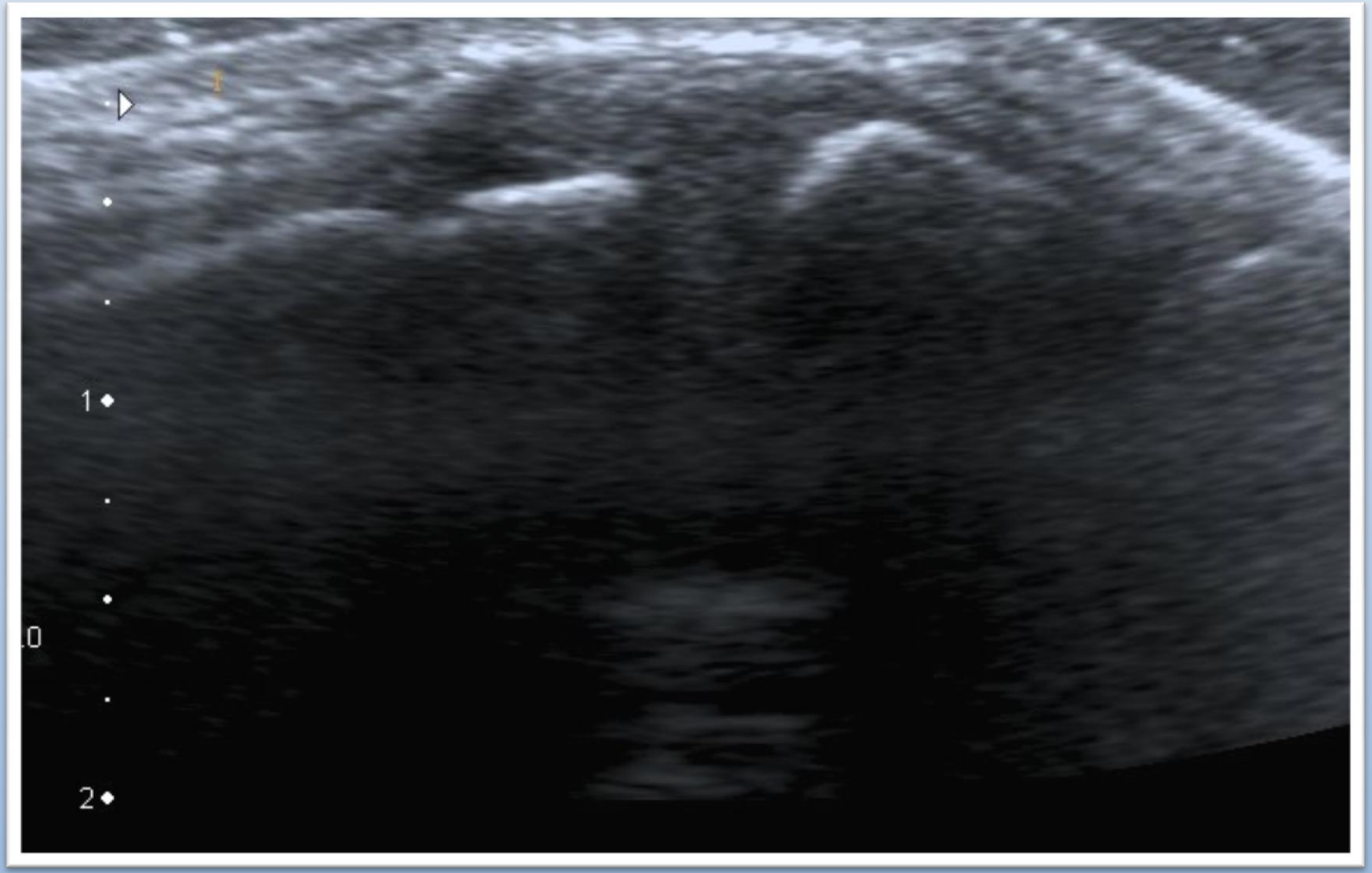
1
.0
2

- **Od stycznia 2011 do sierpnia 2013 wykonano:**
  - 101 atroskopii stawu ramiennego (ok. 9,5% wszystkich zabiegów)
  - 92 pacjentów miało uprzednio wykonywane badanie USG (52 przeze mnie).

Wśród tych 92 artroskopowo leczono:

- **uszkodzenia rotatorów: 52**

  - uszkodzenia rozległe: 23

  - śc. m. nadgrzebieniowego (izolowane) - 22

  - śc. m. podłopatkowego: 3

  - śc. m. podgrzebieniowego: 1

- konflikt podbarkowy: 28
- Konflikt podbarkowy z tendinitis calcarea:3

- **Uszkodzenia obrąbka: 17**
  - SLAP: 10
  - Bankart: 3
  - SLAP + Bankart: 3
  - część tylna: 1
    - w niektórych przypadkach stwierdzano więcej niż jedną patologię, dotyczy to szczególnie uszkodzeń typu SLAP, które to stwierdzono gdy jako główne wskazanie do atroskopii stawiane było uszkodzenie rotatorów, lub ciasnota podbarkowa

- bark zamrożony: 1

- patologie LHBT nie były stawiane jako izolowane wskazanie do zabiegu

- wykonano 17 tenodez i jedną tenotomię przy zabiegach przeprowadzanych z powodu uszkodzeń rotatorów.

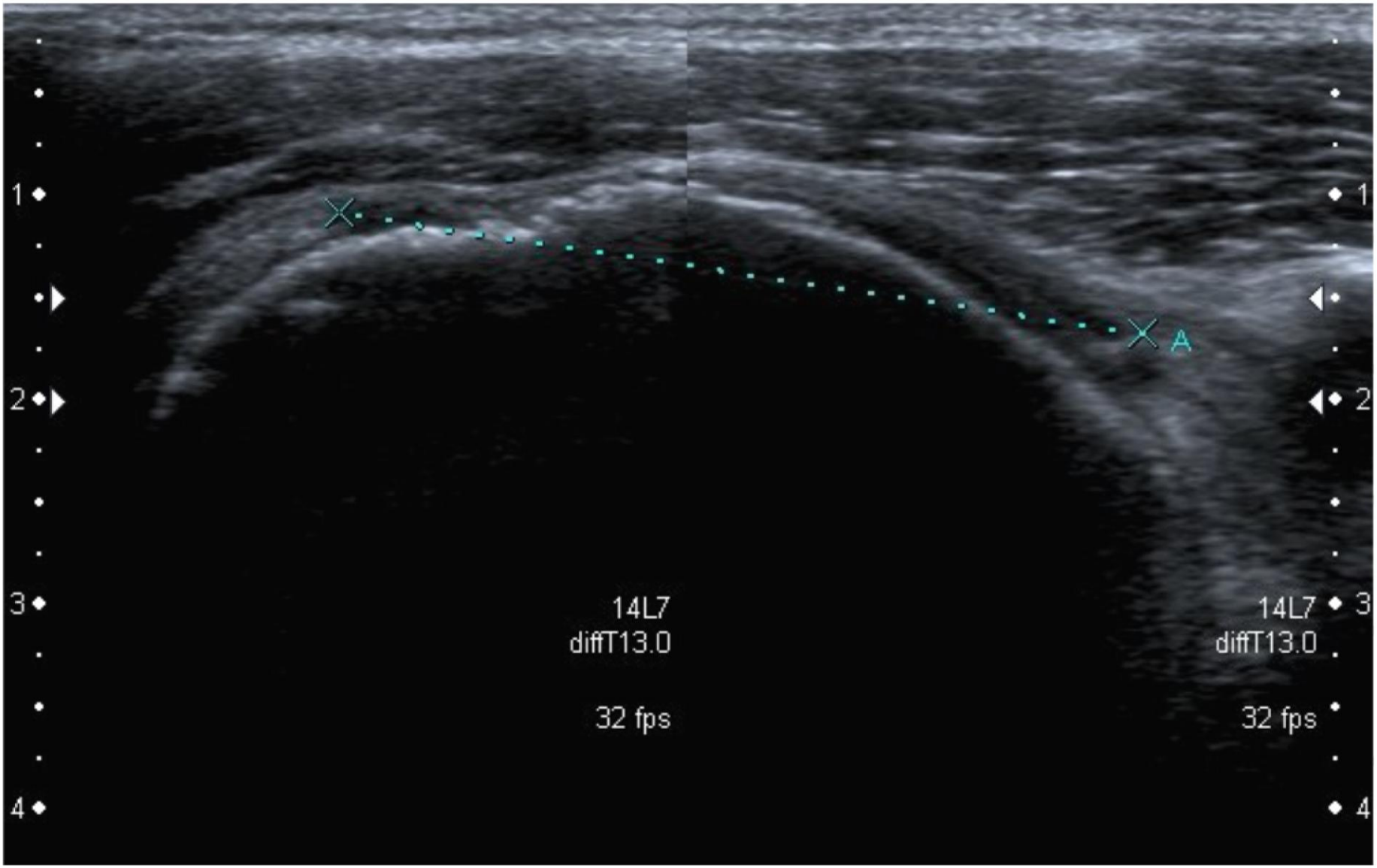
1
2
3
4
14L7
diffT13.0
32 fps
A
14L7
diffT13.0
32 fps
1
2
3
4

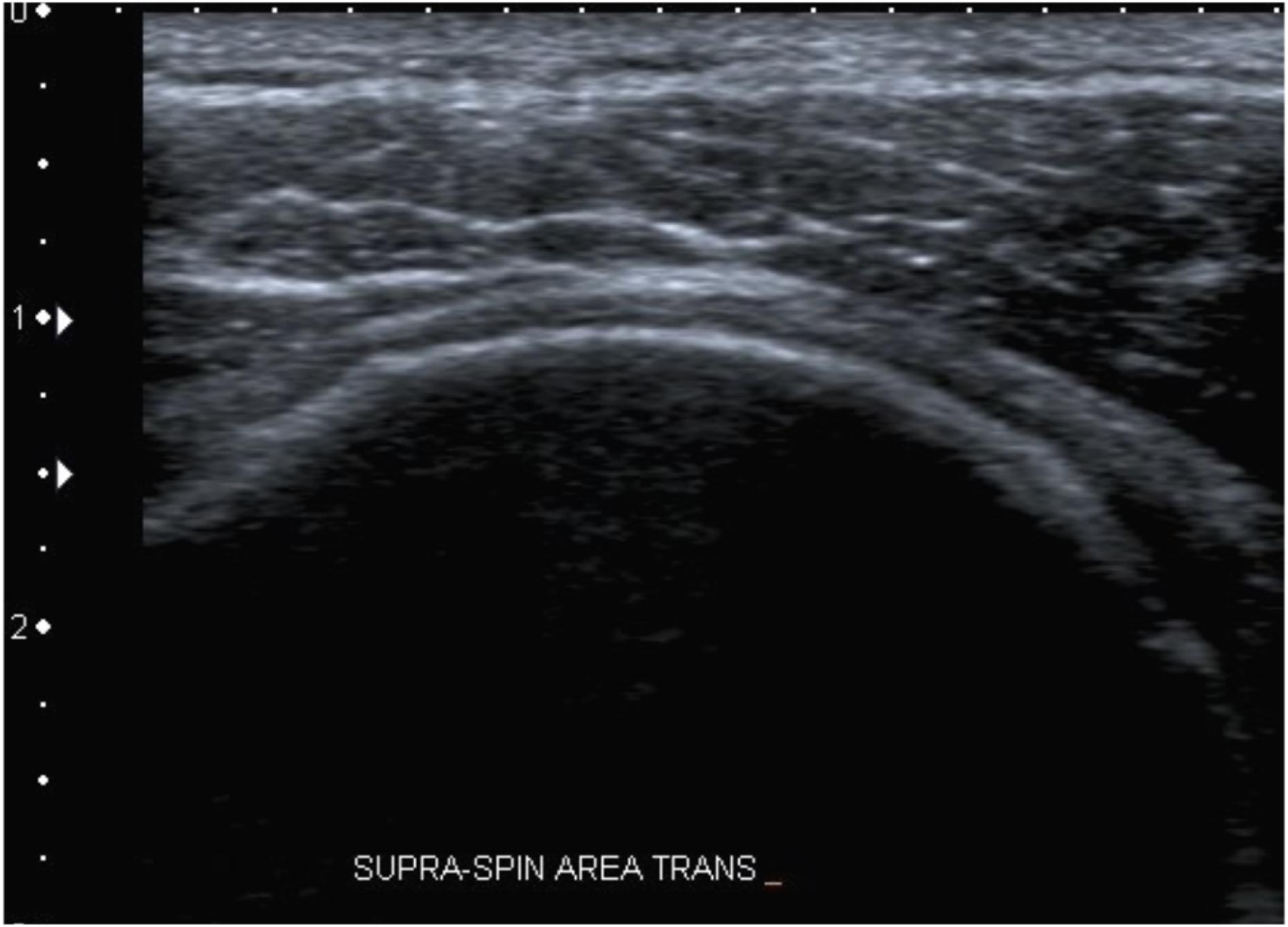
0
1
2
SUPRA-SPIN AREA TRANS _

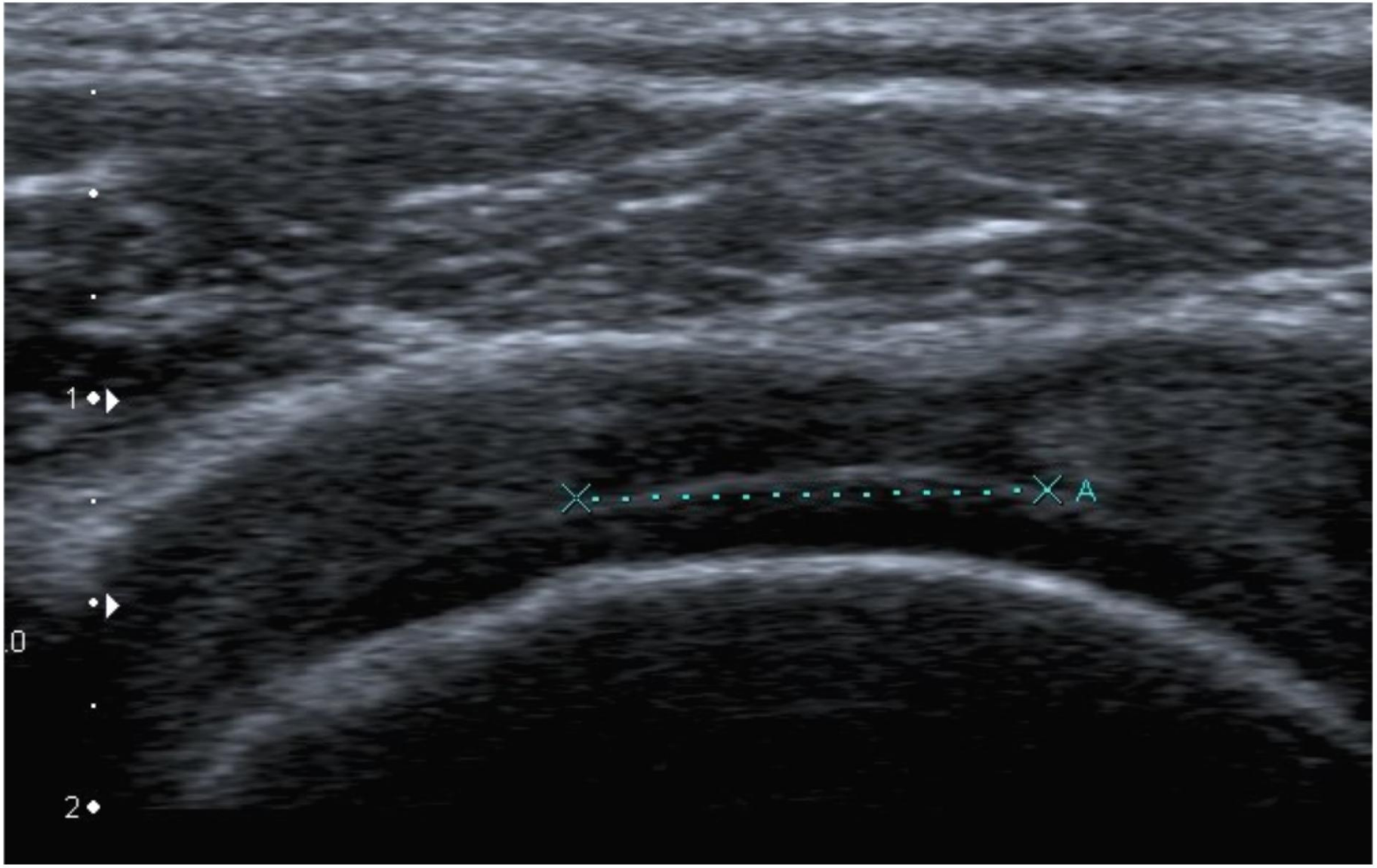
1
.0
2
A

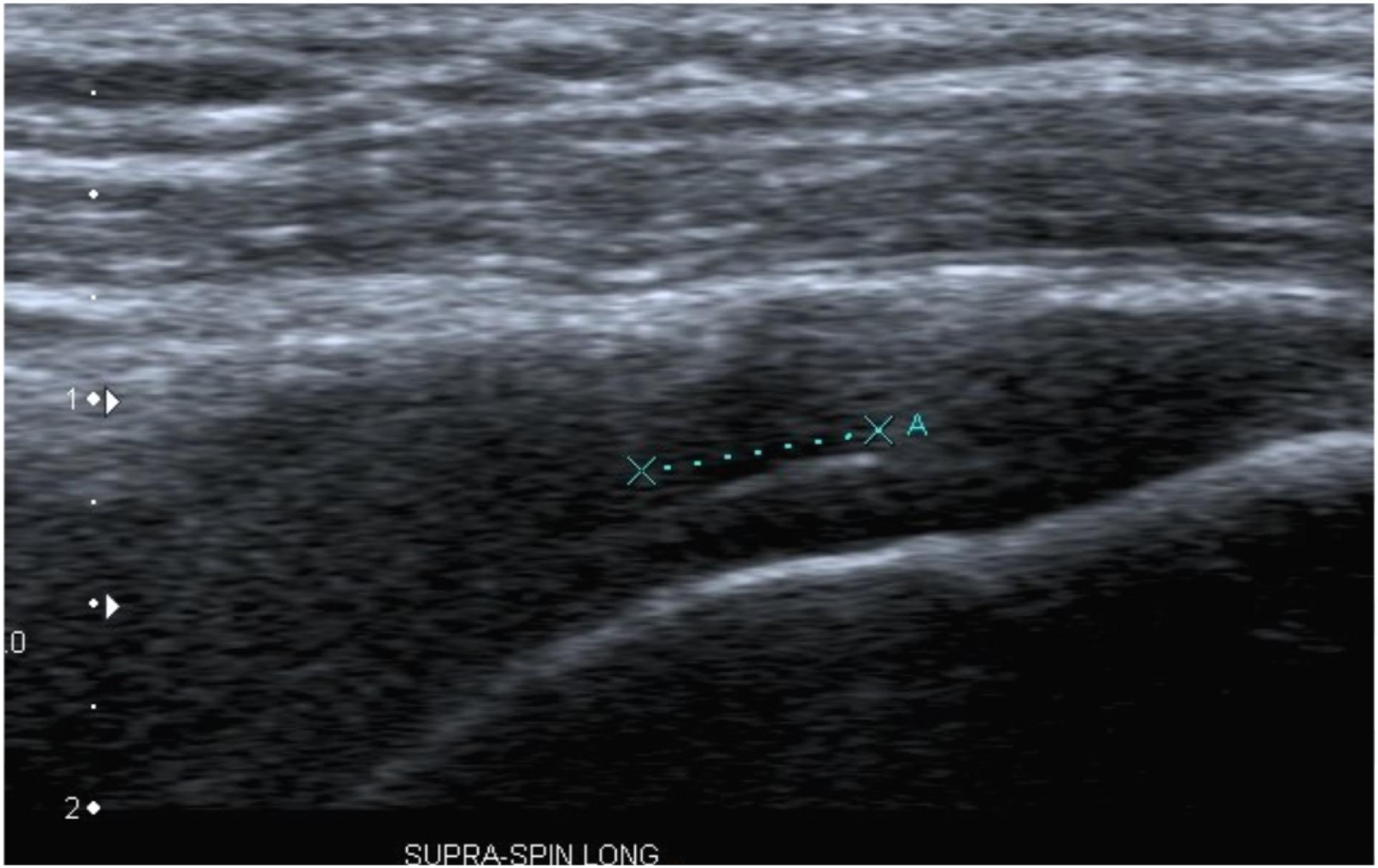
1
A
2
SUPRA-SPIN LONG

- Z 52 rekonstruowanych uszkodzeń rotatorów, w USG przed zabiegiem rozpoznano 50 (96%)
  - nie rozpoznano uszkodzenia śc. m. podgrzebieniowego u pacjenta kwalifikowanego do zabiegu z powodu uszkodzenia Bankarta a także uszkodzenia śc. m. nadgrzebieniowego u pacjentki zakwalifikowanej do zabiegu jako konflikt podbarkowy

- U dwojga pacjentów kwalifikowanych do zabiegu jako uszkodzenie śc. m. nadgrzebieniowego:
  - nie potwierdzono uszkodzenia wymagającego rekonstrukcji a jedynie zmiany degeneracyjne ścięgna - poprzestano na dekompresji przestrzeni podbarkowej.

Obecność zwapnień w obrębie pierścienia rotatorów potwierdzono w każdym przypadku.

Zmiany wskazujące na istnienie tendinopatii LHBT czy cechy niestabilności ścięgna stwierdzano w większości przypadków, gdy w artroskopii wykonywano jego tenodezę/tenotomię

15/18 zabiegów stwierdzano:

spłaszczenie ścięgna, zatarcie typowej echostruktury,

zwiększenie ilość płynu wokół ścięgna, podwichnięcia,

lub niestabilność w badaniu czynnościowym

LHBT z cechami tendinopatii

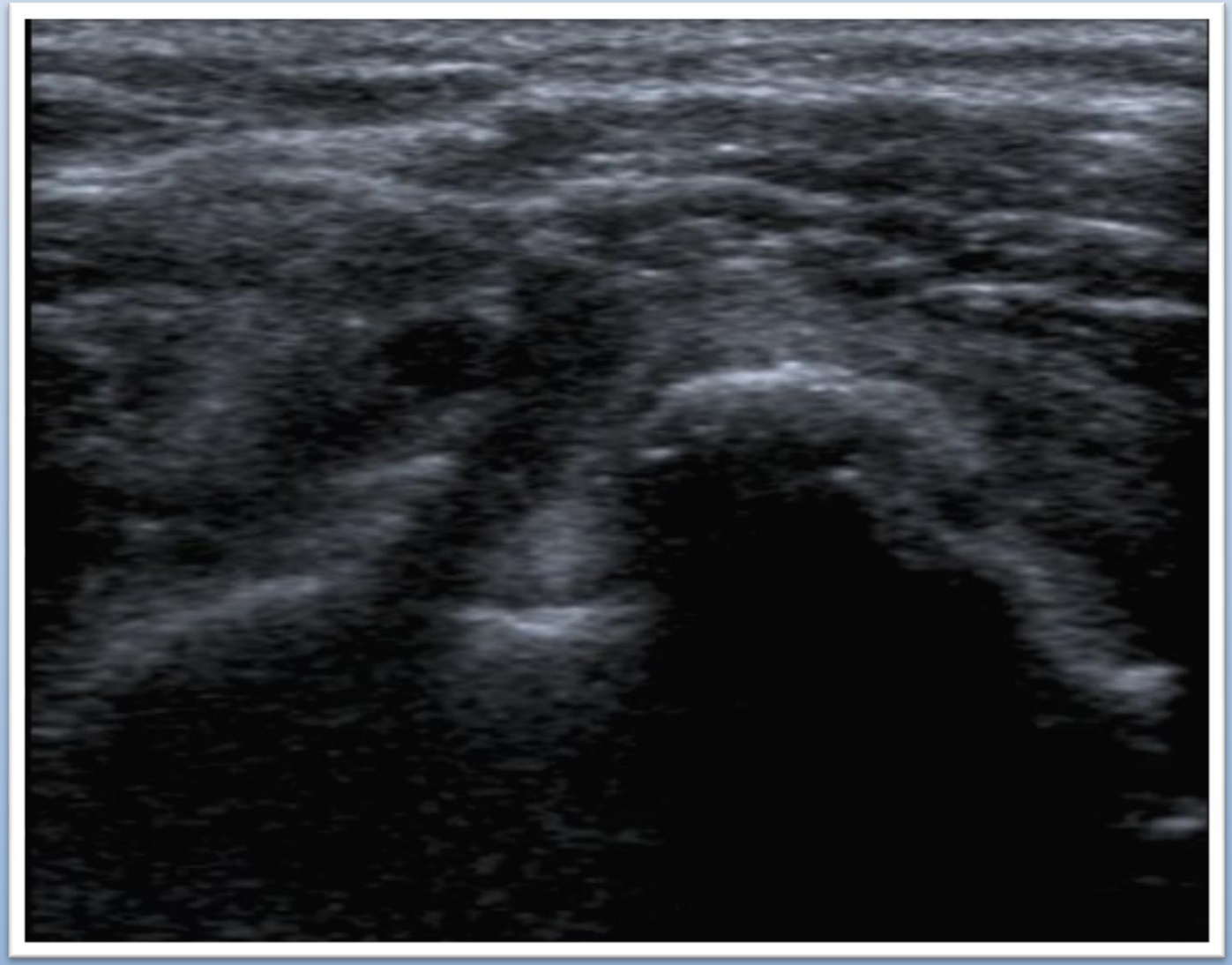

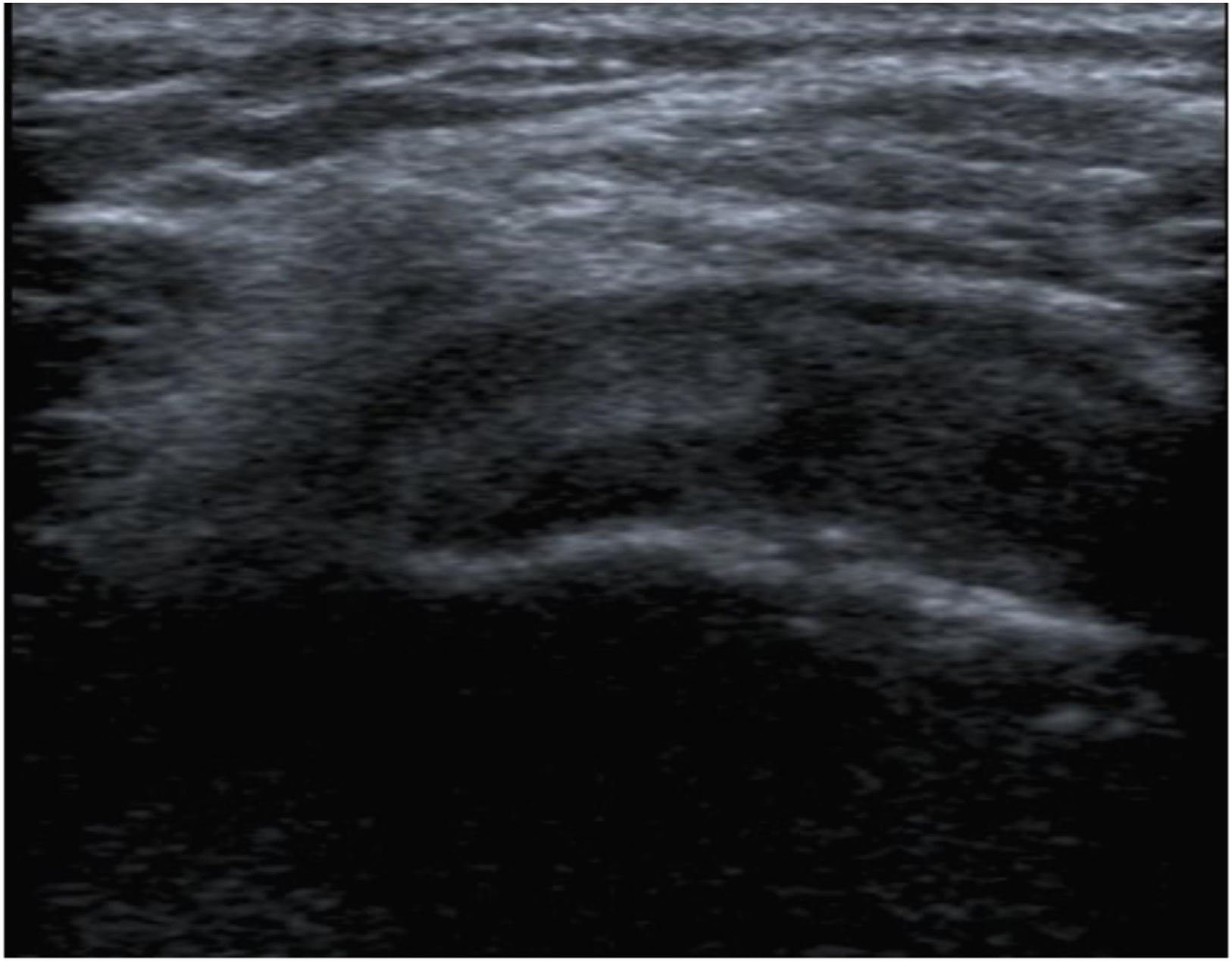

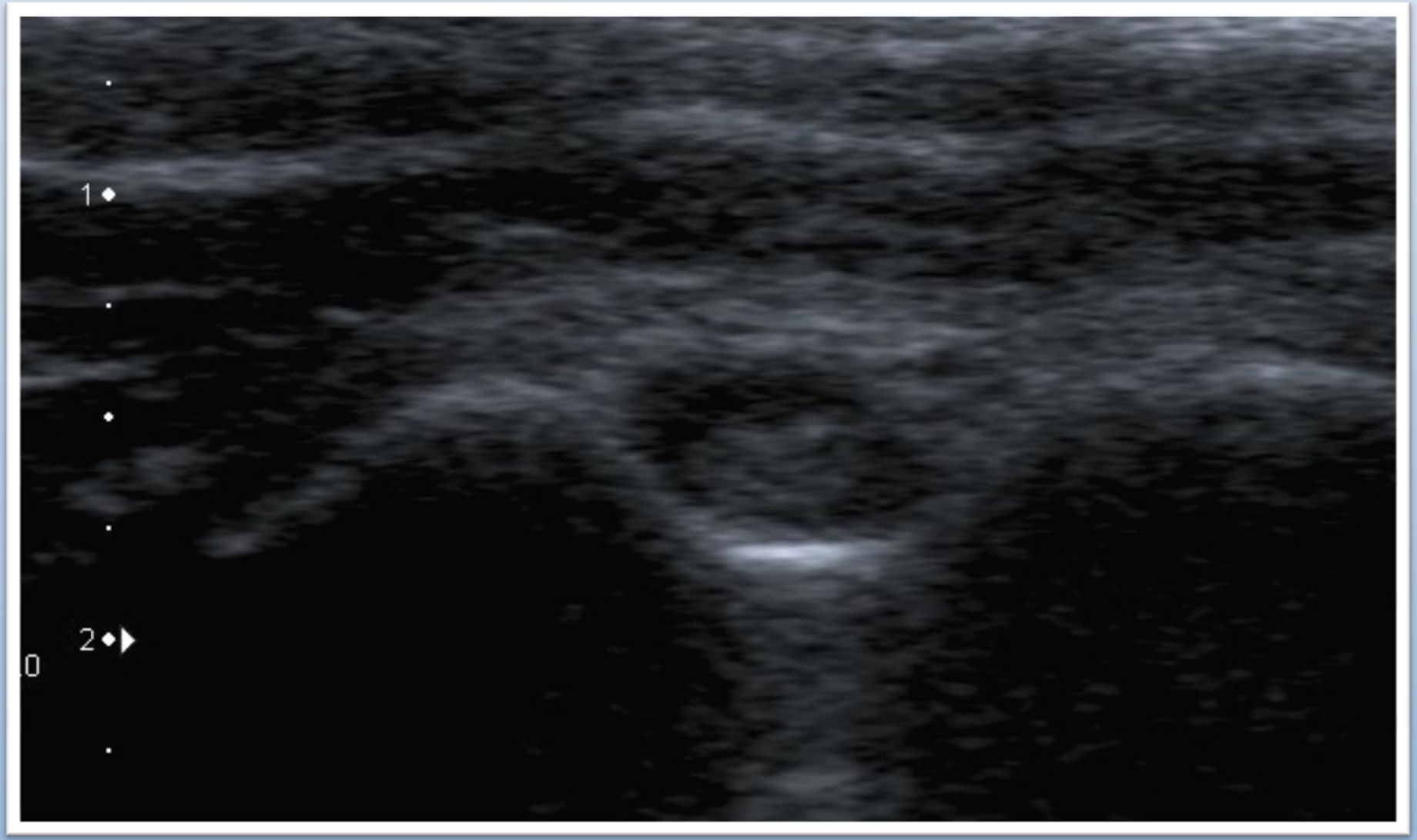
1
2
0

- Dekompresję przestrzeni podbarkowej w mniejszym czy większym stopniu wykonywano przy większości zabiegów rekonstrukcji rotatorów.

- Ujęte tu 28 zabiegów dotyczy pacjentów, gdzie dekompresja wykonana była jako izolowany zabieg.

- W przypadku **konfliktu podbarkowego** zasadnicze znacznie dla rozpoznania ma **badanie kliniczne,**
- jednak w USG zwykle stwierdza się pogrubienie ścian kaletki podbarkowej, a w badaniu czynnościowym konflikt zewnętrznej powierzchni rotatorów i guzka większego kości ramiennej z wyrostkiem barkowym łopatki podczas ruchu odwodzenia.

Pogrubienie ścian kaletki podbarkowej

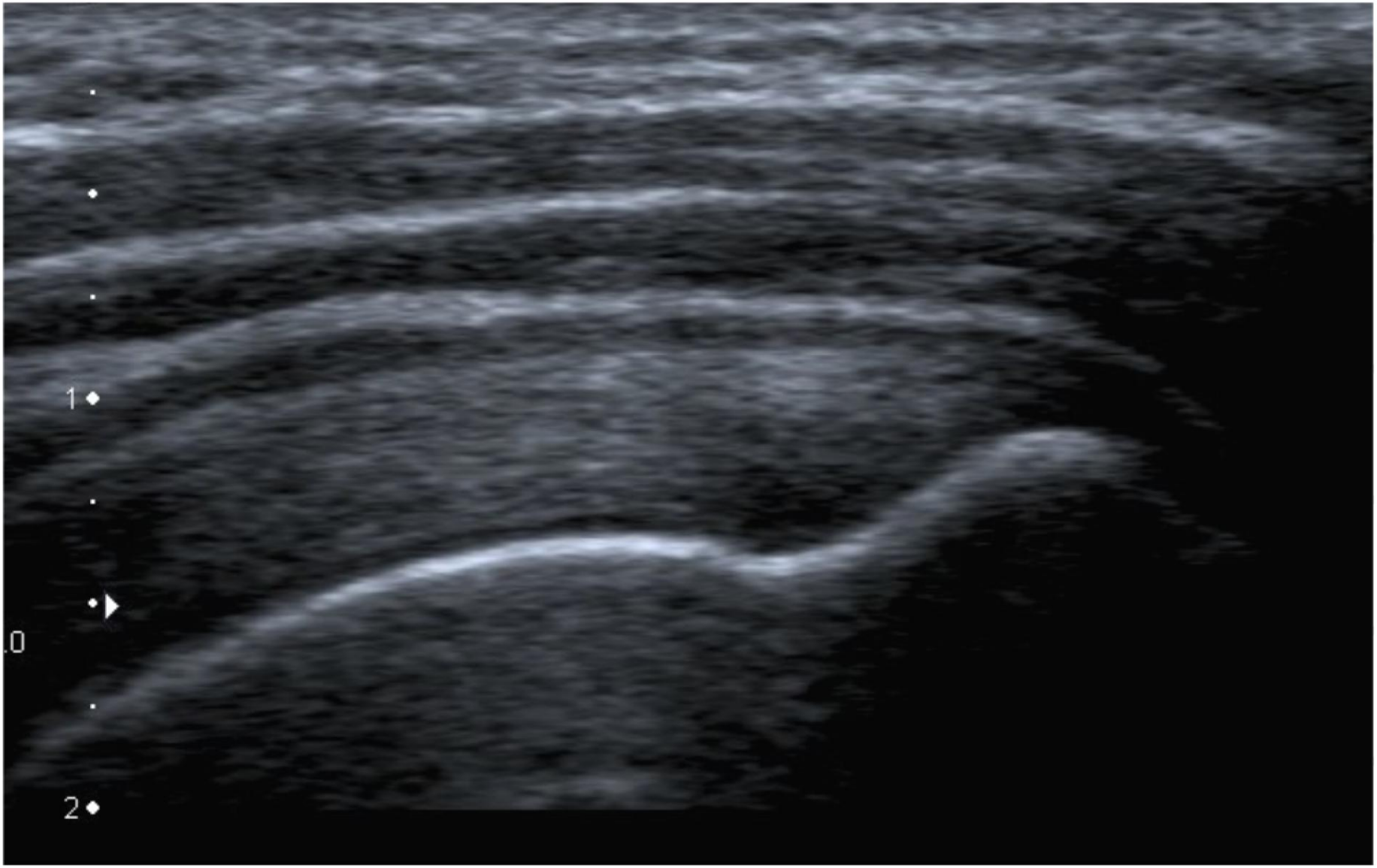

TOSHIBA
20130912.211148.TSB_Hosp.ID:20130912.21... O
TOSHIBA - - TENDON
12.09.2013
21.16.11
0
1
2
MI:1.2
2DG
75
DR
55
14L7
diffT13.0
32 fps
A 1 IP0
HDD:94% Free

TOSHIBA
20130925.201138.TSB_Hosp.ID:20130925.20... O
TOSHIBA - - TENDON
25.09.2013
20.15.18
Pure
T
0
1
2
3
MI:1.2
2DG
85
DR
55
14L7
diffT13.0
32 fps
A 1 IP0
HDD:94% Free

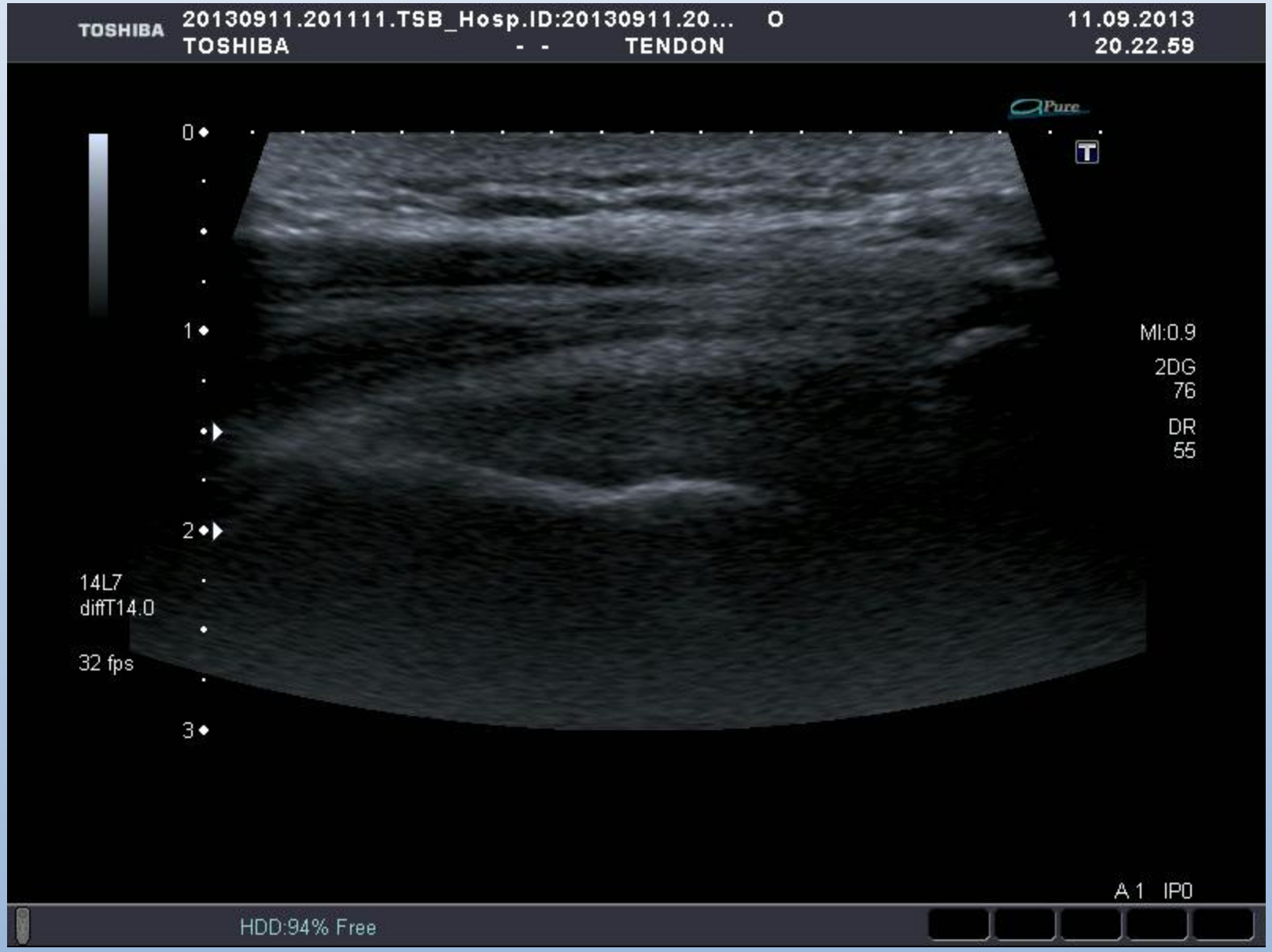
TOSHIBA
20130911.201111.TSB_Hosp.ID:20130911.20... O
TOSHIBA - - TENDON
11.09.2013
20.22.59
Pure
T
0
1
2
3
MI:0.9
2DG
76
DR
55
14L7
diffT14.0
32 fps
A 1 IP0
HDD:94% Free

wszyscy pacjenci leczeni z powodu konfliktu podbarkowego mieli cechy choroby w badaniu czynnościowym USG

u 20 osób (na 28) stwierdzano pogrubienie ścian kaletki podbarkowej

nie stwierdzano istotnego wysięku w kaletce

- pomimo słabej dostępności przedniej części obrąbka stawowego w badaniu USG przy uszkodzeniu typu Bankatra w każdym przypadku opisy USG zawierały informacje o cechach uszkodzenia obrąbka (obniżenie echogeniczności, brak ostrego brzegu, przemieszczenie przyśrodkowe),
- jednak zawsze w opisie była informacja o wskazaniu do poszerzenia diagnostyki.

U pacjentów z Bankart / Bankart+SLAP lesion w 3 z 6 przypadków stwierdzono mniejsze lub większe uszkodzenie typu Hill-Sachsa

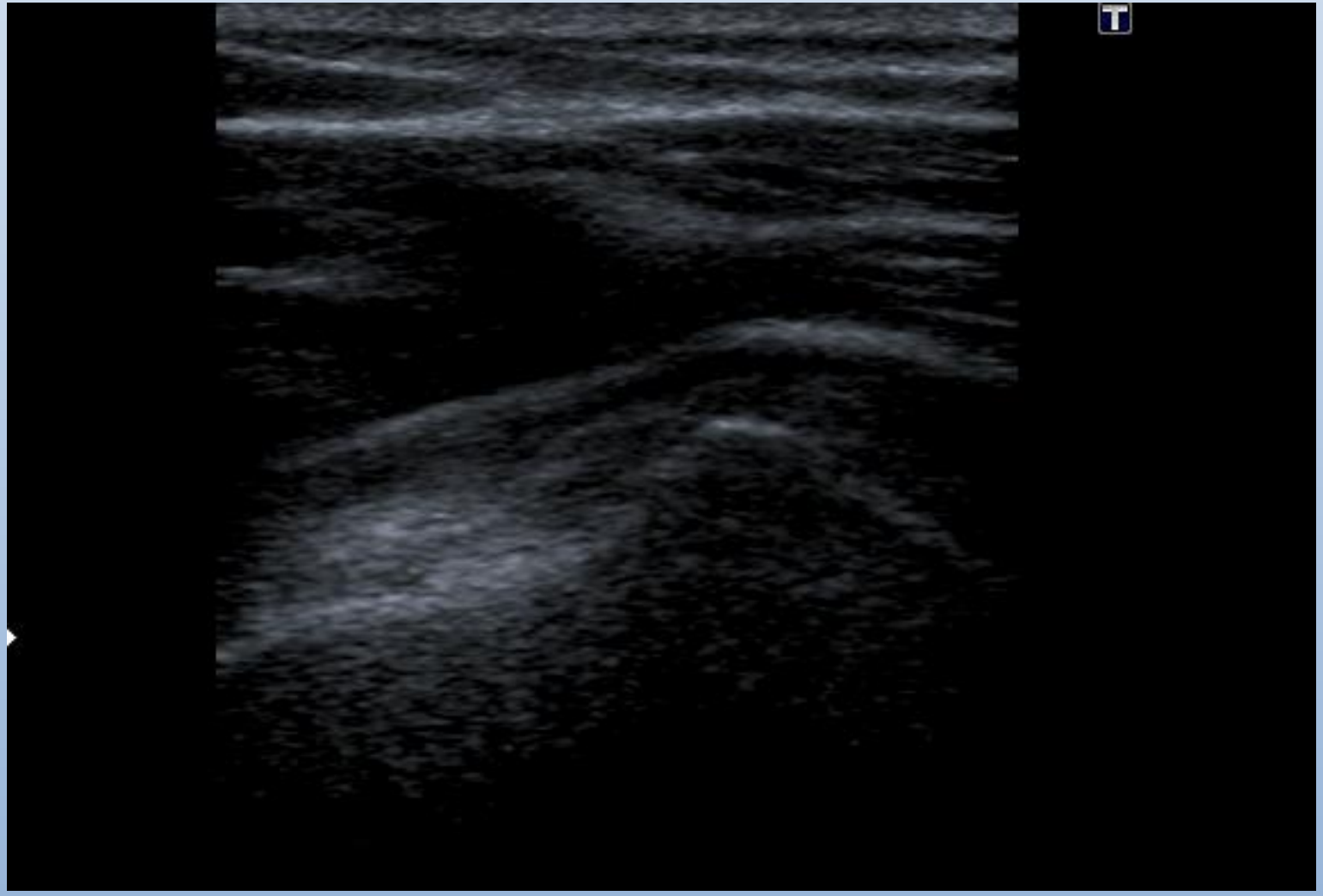

U dwóch pacjentów stwierdzano cechy niestabilności w czynnościowym badaniu USG

uszkodzenia typu SLAP:

były podejrzewane w 2 z 3 przypadków rozległego uszkodzenia obrąbka

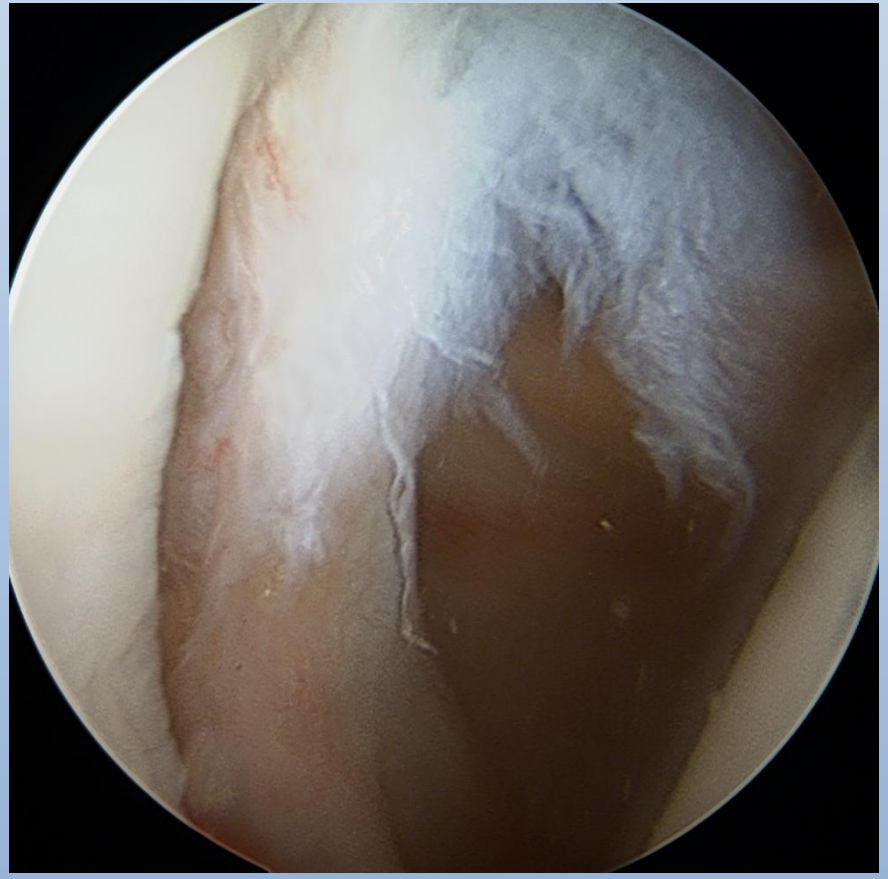

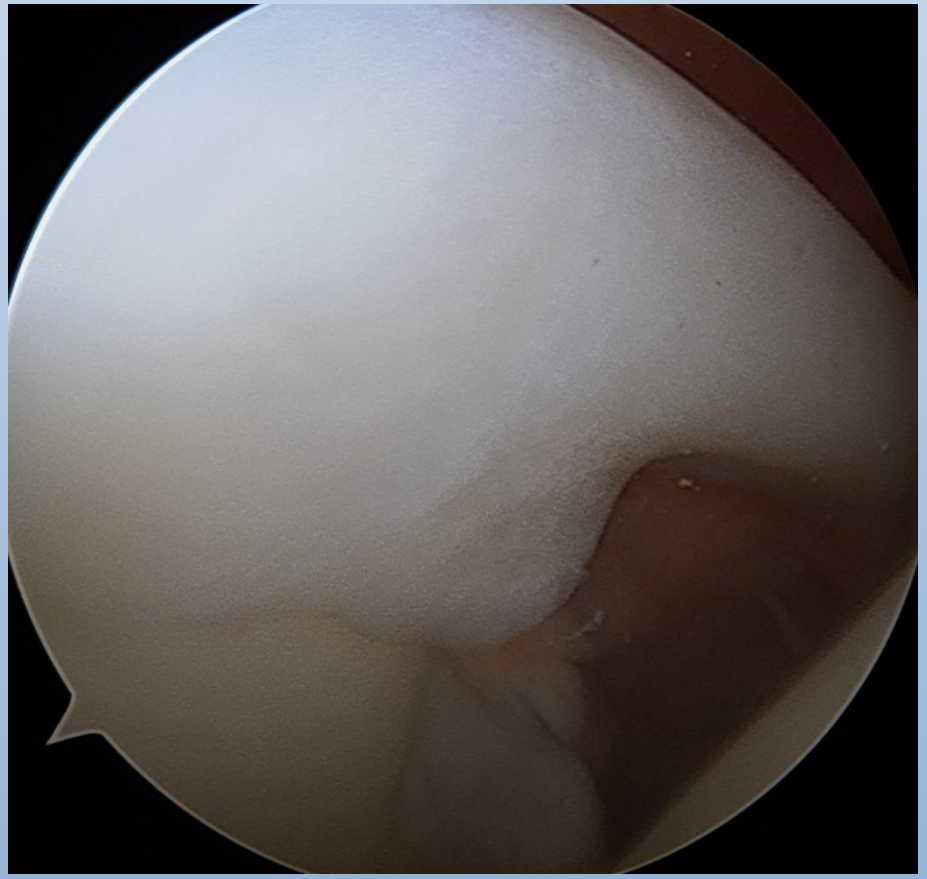

- izolowane uszkodzenie typu SLAP (10 zabiegów) zostało stwierdzone w USG przed zabiegiem tylko w jednym przypadku,

- W kilku przypadkach opisywane w USG uszkodzenie typu SLAP nie znalazło potwierdzenia w artroskopii.

badanie USG wykazuje wysoką czułość i swoistość w ocenie patologii pierścienia rotatorów (96%)

Zwykle w artroskopii znajdują potwierdzenie patologie LHBT

Jako badanie czynnościowe może potwierdzać istnienie konfliktu podbarkowego, względnie pomóc różnicować konflikt z barkiem zamrożonym

Stwierdzane w USG uszkodzenia obrąbka stawowego należy traktować jako sugestię, a nie pewne rozpoznanie…

Dążąc do weryfikacji uszkodzeń obrąbka należy wykonać artrograficzne badanie rezonansu magnetycznego.

Dziękuję za uwagę
i zapraszam na
tomaszpobozy.pl
zawszewruchu.pl